

# Senkop ve Bradikardi ile Başvuran Ağrısız Aort Diseksiyonu

*Painless acute aortic dissection presenting with syncope and bradycardia*

Türkiye Acil Tıp Dergisi - *Turk J Emerg Med* 2008;8(1):37-40

Mustafa SERİNKEN,<sup>1</sup> Bülent ERDUR,<sup>1</sup> İbrahim TÜRKCÜER,<sup>1</sup> Nurdan ERGÜN,<sup>2</sup> Özgür KARCIOĞLU<sup>3</sup>

<sup>1</sup>Pamukkale Üniversitesi Tıp Fakültesi Acil Tıp Anabilim Dalı, Denizli

<sup>2</sup>Eskişehir Osmangazi Üniversitesi Tıp Fakültesi Acil Tıp Anabilim Dalı, Eskişehir

<sup>3</sup>Dokuz Eylül Üniversitesi Tıp Fakültesi Acil Tıp Anabilim Dalı, İzmir

## ÖZET

Akut aort diseksiyonları acil servislerde çok sık rastlanmayan ve sıklıkla fatal seyreden acillerdir. Atipik semptomlarla gelen olgularda zamanında tanı koymak oldukça zordur. Klasik olarak aort diseksiyonu, ani başlangıçlı yırtılır tarzda göğüs, sırt ya da abdominal ağrı ile birlikte gelir. Bu yazıda 38 yaşında, yalnızca senkop ve bradikardi ile başvuran ağrısız aort diseksiyonu olgusu sunuldu. Olgunun tanısında klinik şüphe, acil yatak başı transtorasik ekokardiyografi ve bilgisayarlı tomografi önemli rol oynadı. Acil cerrahi uygulanan hasta başarı ile taburcu edildi.

**Anahtar sözcükler:** Aort diseksiyonu; bradikardi; senkop.

## SUMMARY

*Aortic dissection is an uncommon life-threatening condition that may cause death or significant morbidity. An on time diagnosis is difficult in cases with atypical presentation. A "classical" presentation encompasses sudden, severe chest, back, or abdominal pain that is characterized as ripping or tearing. This article reports a case of aortic dissection presented with syncope and bradycardia with no pain. Aortic dissection was diagnosed by a combination of clinical suspicion, emergent bedside echocardiography, and computed tomography scan. The patient underwent immediate surgery, and ultimately discharged with a favourable outcome.*

**Key words:** Aortic dissection; bradycardia; syncope.

## İletişim (Correspondence)

**Dr. Mustafa SERİNKEN**

Pamukkale Üniversitesi Tıp Fakültesi,  
Acil Tıp Anabilim Dalı,  
20070 Kınıklı, Denizli, Turkey.

Tel: +90 - 258 - 211 85 85 / 2037

Faks (Fax): +90 - 258 - 213 49 22

e-posta (e-mail): mserinken@hotmail.com

## Giriş

Akut aort diseksiyonları, acil servis hekimlerinin atlamaktan en sık korktuğu tanılardan biridir. Aort diseksiyonu 150 yıl önce ilk defa tanımlanmış ve göğüs, sırt ya da abdomende yırtıcı tarzda ağrı ile kendini gösterdiği belirtilmiştir.<sup>[1]</sup>

Bu klasik ağrı paterninin olmadığı, atipik bulgularla başvuran hastalarda tanı koymak oldukça zor olabilir. Bu atipik bulgular, hastanın ağrısının hiç olmamasını ya da kardiyak veya nörolojik bazı bulguları içeriyor olabilir.

Bu yazıda, senkop ve bradikardi yakınmaları ile acil servise başvurmuş, tamamen ağrısız bir akut aort diseksiyon olgusu sunuldu.

## Olgu Sunumu

Otuz sekiz yaşında erkek hasta iş yerinde bayılma nedeniyle yakınları tarafından üniversite acil servisine getirildi. Travma öyküsü olmayan hastanın, bilinen hipertansiyon, diyabet, koroner arter hastalığı, dislipidemi ya da konnektif doku hastalığı yoktu. On yıldır günde bir paket sigara içmekte olan hastanın kullandığı herhangi bir ilaç yoktu.

Hasta acil servise getirilirken yolda kendine geldiğini ve öncesinde bir şey hatırlamadığını söyledi. Acil servise başvurduğu sırada, halsizlik ve kendini iyi hissetmeme dışında ek bir yakınması yoktu. Üç gün önce gribal bir enfeksiyon geçirdiği öğrenilen hastanın, koroner arter hastalığı yönünden aile öyküsü olmadığı da belirlendi.

Geliş vital bulguları, kan basıncı (KB): 90/60 mmHg, nabız:

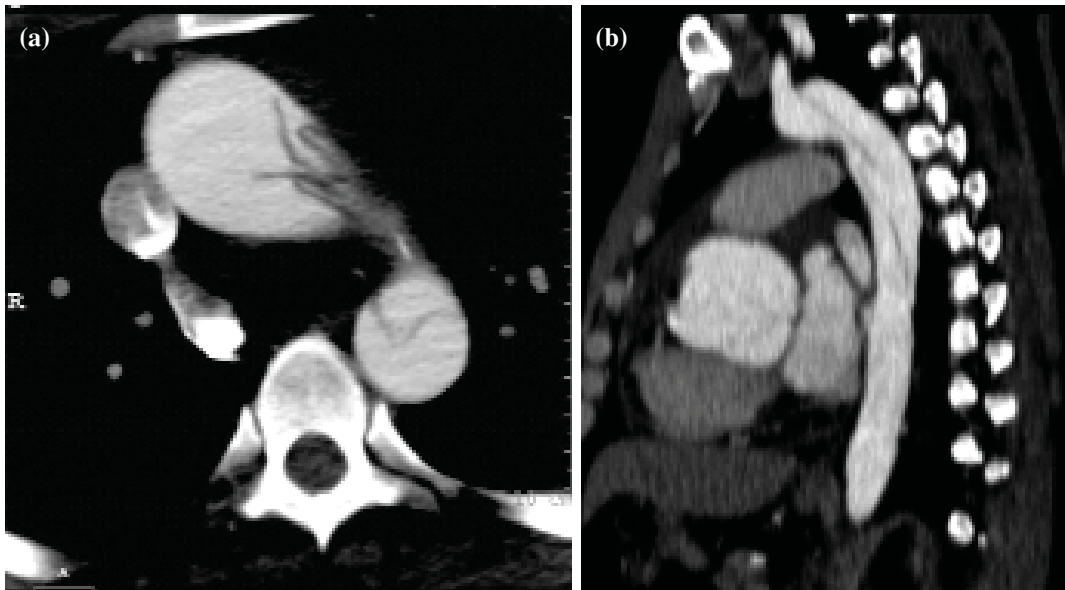
42/dk, solunum sayısı: 28/dk, oksijen saturasyonu %98 idi. Hastanın bilinci açık, koopere oryante ve Glaskow Koma Skalası 15 saptandı. Hasta hafif terli idi ve cilt rengi, skleraları normaldi. Oskültasyonda kalp sesleri derinden geldiği saptandı. Abdominal üfürüm ya da pulsatil kitle saptanmadı. Rektal tuşede melena yoktu. Diğer sistem muayeneleri de olağandı. Sol kol KB: 85/63 mmHg, sağ kol KB: 90/60 mmHg ölçüldü. Parmak kan şekeri: 66 ve elektrokardiyografide sinüs bradikardisi saptandı (hız: 40/dk). Senkop etyolojisi araştırılan hastadan kan sayımı ve kardiyak enzimler gönderildi. Tüm laboratuvar tetkikleri normal saptanan hastanın acil servisteki izleminde kalp hızı 40-50/dakika arasında değişim gösterdi ve ek yakınması olmadı.

Kardiyoloji konsultan hekimi tarafından yapılan yatak başı transtorasik ekokardiyografide (TTE), aort kökünde genişleme, çıkan aorta çapında artış (6.6 cm) ve minimal perikardiyal efüzyon saptandı. İleri ayırıcı tanı için hastadan IV kontrastlı bilgisayarlı tomografi (BT) görüntüleri elde edildi. Toraks BT incelemesinde aort kökü ve çıkan aortada genişleme (65.7 mm) ve diseksiyon flebi gözlemlendi (Şekil 1a, b).

Tip 1 dissekan aort anevrizması tanısı ile kalp damar cerrahisi hekimleri tarafından acil ameliyata alınan hastanın izleminde herhangi bir komplikasyon gelişmedi. Tamamen sağlıklı olarak hastaneden taburcu edildi.

## Tartışma

Aort diseksiyonu, aortanın en sık rastlanan ölümcül hastalığıdır. Klinikte, torasik aort diseksiyonlarına abdominal aort di-



Şekil 1. (a, b) İnen ve çıkan aortada diseksiyon flebi (aksiyal ve sagittal kesit).

seksiyonlarından 2-3 kat daha sık rastlanır. %75'i 40-70 yaşları arasında görülen aort diseksiyonlarının 50-65 yaşları arasında pik yaptığı bilinmektedir.<sup>[2]</sup> Kırk yaş altı aort diseksiyon olgusuna çok az rastlanır ve rastlandığında da bazı özgül predispozan faktörlerin neden olabileceği akla gelmelidir.<sup>[2,3]</sup>

Aort diseksiyonlarında %10 oranında öyküde ağrıya rastlanmamaktadır ve bu olgular özellikle diseksiyona bağlı nörolojik komplikasyonu olan hastalar veya marfan sendromu olan hastalardır.<sup>[2]</sup> Olgumuzun genç yaşta olması, ağrısının olmaması bizim tanı koymamızı güçleştiren ve geciktiren iki önemli nedendir.

Diseksiyon olgularında sıklıkla hipertansiyon ve taşikardiye rastlanır.<sup>[4]</sup> Hipotansiyonun olması kaygı verici bir durumdur ve üç nedenden kaynaklanabilir; artmış vagal tonus, kardiyak tamponad ve diseksiyonunun rüptüre olması.<sup>[2]</sup> Olgumuzda, hipotansiyon ve bradikardinin nedeninin artmış vagal tonus olabileceği düşünülmüştür. Oluşan perikardiyal efüzyonda hipotansiyonun bir diğer nedeni olabilir. Kardiyak tamponada özellikle aort kökünü de etkileyen diseksiyonlarda sık rastlanır.<sup>[4]</sup> Aort diseksiyonlarında diseksiyonun koroner arterlere ilerlemesi ve intramural hematoma basısı gibi nedenlerle miyokardiyal iskemi hatta infarktüs tablosu kliniğe eşlik edebilir. Bu durum da bradikardi ve hipotansiyona neden olabilir.<sup>[5]</sup> Ama olgumuzda EKG'de iskemik değişikliklerin olmaması ve kardiyak enzimlerin normal tespit edilmesinden dolayı miyokardiyal iskemi dışlanmıştır.

Aort diseksiyonunun gelişiminde en önemli risk faktörü kontrolsüz hipertansiyondur ve %70'in üzerinde sıklıkla görülür.<sup>[3,4,6]</sup> Arteriyoskleroz öyküsü %31 hastada, geçirilmiş kardiyak cerrahi öyküsüne %18 hastada rastlanır. Akut aort diseksiyonu olgularının %5'inde Marfan sendromu, %4'ünde iatrojenik nedenler etkili olmaktadır.<sup>[7]</sup> Kırk yaş altı genç diseksiyon olgularında hipertansiyon öyküsüne %34 sıklıkla rastlanmaktadır. Bu grup hastalarda Marfan sendromu, biküspid aortik kapak ve/veya geçirilmiş aort cerrahi öyküsüne daha sık rastlanmaktadır.<sup>[8]</sup> Olgumuzda hastanede yattığı süre içerisinde yukarıda belirtilen predispozan nedenden hiç birine rastlanmamıştır. Etiyolojik nedenin iatrojenik olabileceği görüşüne varılmıştır.

Senkop, akut aort diseksiyonlu olgularda %13 oranında görüldüğü bildirilmiştir.<sup>[9]</sup> Ülkemizde yapılan bir çalışmada bu oran %19 olarak bildirilmiştir.<sup>[10]</sup> Senkop görülen hasta grubunda, kardiyak tamponad, inme, nörolojik defisit ve proksimal diseksiyon olasılığı daha yüksektir. Ayrıca senkop geçiren olguların ölüm oranları da daha yüksek bulunmuştur (%34'e karşı %23).<sup>[3]</sup>

Olgumuza yapılan TTE, doğru tanıya gitmemizde önemli bir rol oynamıştır. Aslında TTE, torasik aort diseksiyonu tanısını koymada yeteri kadar duyarlı ya da özgül değildir. Sınırlı değere sahiptir. Sadece çıkan ve inen aortanın sınırlı bölümleri değerlendirilebilir.<sup>[11]</sup> Özellikle proksimal aort diseksiyonlarının tanınmasında daha duyarlı ve özgüldür.<sup>[3]</sup> Aortik kapağın birkaç santim yakınına lokalize diseksiyonlarda duyarlılığı en yüksek değerdedir.<sup>[4]</sup> TTE ile ventrikül duvar anomalileri, aort yetmezliği, aort kökünde genişleme, perikardiyal efüzyon ve diseksiyon flebi görülebilir. Flebin görülmesi tanıyı destekler fakat görülmemesi dışlatmaz.<sup>[12]</sup> Aort kökü ve çıkan aortada lokalize diseksiyonlarda senkop olasılığının daha yüksek olduğu düşünülürse, acil servise senkop tanısı ile gelen hastalarda etyolojide yatan diseksiyonun tespitinde zahmetsizce yapılan TTE'nin tanıda çok yararlı olabileceği söylenebilir. Transözofageal ekokardiyografinin (TOE), TTE'e göre tanısal duyarlılığı daha yüksektir ve daha üstündür. Aort diseksiyonu şüpheli hastalarda tanının dışlanması en iyi inceleme yöntemi şüphesiz bilgisayarlı tomografidir (tercihen BT anjiyografi).<sup>[2]</sup>

Olgumuzda, genç yaş, öyküde risk faktörlerinin olmaması, ağrı olmaması, iki kol arasında kan basıncı farkı olmaması, abdominal üfürüm ya da pulsatil kitle saptanmaması ilk değerlendirmede diseksiyon ön tanısından uzaklaşmamıza neden olmuştur. Fakat kalp seslerinin derinden gelmesi, hastada açıklanamayan bradikardinin doğurduğu klinik şüphe ile kardiyak senkop nedenlerinin dışlanması için TTE yapılması gerekli görülmüştür. Hastanın TTE görüntüleri kayıt edilemediği için yazımızda sunulamamıştır.

## Sonuç

Torasik aort diseksiyonları erken tanı ve tedavi (medikal, cerrahi veya endovasküler) yapılmaz ise fatal seyirlidir. Olgumuz gibi atipik olgular, acil hekimlerini daha kuşkucu olmaya zorlamaktadır. Klinik şüphe durumunda -transözofageal ekokardiyografi ya da BT gibi altın standart yöntemlerin mevcut olmadığı hallerde- acil yatak başı TTE bazı olguların tanısının konulmasına yardımcı olabilir.

## Kaynaklar

1. De Bakey ME, Cooley DA, Creech O Jr. Surgical considerations of dissecting aneurysm of the aorta. *Ann Surg* 1955;142:586-612.
2. Wiesenfarth J. Dissection, Aortic. Emergency Medicine web site. Available at: <http://www.emedicine.com/emerg/topic28.htm>. Accessed: 20.01.2007.
3. Tsai TT, Nienaber CA, Eagle KA. Acute aortic syndromes. *Circulation* 2005;112:3802-13.
4. Louise A. Aortic dissection and aneurysms. In: Tintinalli JE, Kelen GD, Stapczynski JS, editors. Emergency medicine: a comprehensive study guide. 6th ed. New York, NY: McGraw-Hill; 2004. p. 404-9.
5. Neri E, Toscano T, Papalia U, Frati G, Massetti M, Capannini G, et al. Proximal aortic dissection with coronary malperfusion: presentation, management, and out-

- 
- come. *J Thorac Cardiovasc Surg* 2001;121:552-60.
6. Young J, Herd AM. Painless acute aortic dissection and rupture presenting as syncope. *J Emerg Med* 2002;22:171-4.
  7. Hagan PG, Nienaber CA, Isselbacher EM, Bruckman D, Karavite DJ, Russman PL, et al. The International Registry of Acute Aortic Dissection (IRAD): new insights into an old disease. *JAMA* 2000;283:897-903.
  8. Januzzi JL, Isselbacher EM, Fattori R, Cooper JV, Smith DE, Fang J, et al. Characterizing the young patient with aortic dissection: results from the International Registry of Aortic Dissection (IRAD). *J Am Coll Cardiol* 2004;43:665-9.
  9. Nallamothu BK, Mehta RH, Saint S, Llovet A, Bossone E, Cooper JV, et al. Syncope in acute aortic dissection: diagnostic, prognostic, and clinical implications. *Am J Med* 2002;113:468-71.
  10. Yeşilaras M, Sönmez N, Karcıoğlu Ö, ve ark. Acil serviste aort diseksiyonu tanısı almış olan hastaların klinik özelliklerinin tanımlanması: Olgu Serisi. *Türkiye Acil Tıp Dergisi* 2006;6:1-6.
  11. Siegal EM. Acute aortic dissection. *J Hosp Med* 2006;1:94-105.
  12. Açıkalin A, Satar S, Akpınar O, Kuvandık G, Sarı A, Kanadaşı M ve ark. Aort diseksiyonu: bir üniversite hastanesi acil servisine başvuran hastalarda iki yıllık klinik deneyim. *Türkiye Acil Tıp Dergisi* 2005;5:32-5.