

# Çoklu Kranial Sinir Tutulumu İle Seyreden Kafa Tabanı ve Orbita Duvar Fraktürlü Bir Olgu

## A Case of Multipl Cranial Nerve Involvement Caused by Skull Base and Orbital Wall Fractures

Nilüfer İLHAN, Özgür İLHAN, Nihan PARLAKFİKİRER, Mesut COŞKUN, Esra AYHAN TUZCU

Mustafa Kemal Üniversitesi Tıp Fakültesi, Göz Hastalıkları Anabilim Dalı, Hatay

### ÖZET

Travma sonrası kafa tabanı kırıkları kranial sinir felçlerine neden olabilmektedir. Kafa tabanı kırıklarında mortalite ve morbidite oranları yüksektir. Bu olgular multidisipliner bir şekilde değerlendirilip tedavi şekline karar verilmelidir. Bu yazıda, ezilme şeklinde kafa travması sonrası kafa tabanı ve orbita kemik kırıklarının yol açtığı sağ abduzens, sağ fasiyal sinir felçli ve sol optik nöropatili bir olgu sunuldu.

**Anahtar sözcükler:** Abducens sinir palsy; fasiyal sinir paralizisi periferik; kafatasının kaide kırığı; optik nöropati travmatik; orbita kırıkları.

### SUMMARY

Post-traumatic skull base fractures can cause cranial nerve paralysis. Mortality and morbidity rates are high in skull base fractures. Treatment modalities should be determined by a multidisciplinary evaluation. Here a case of crushing head injury with right abducens, facial and left optic nerve palsies caused by skull base and orbital fracture is presented.

**Key words:** Abducens nerve palsy; facial paralysis peripheral; basilar skull fracture; optic neuropathy traumatic; orbital fractures.

### Giriş

Kafa tabanı kırıkları ciddi kafa travması sonucu gelişen mortalite oranı yüksek kırıklardır.<sup>[1,2]</sup> Çarpmanın kemikte oluşturduğu hızlı dinamik yük ve enerjinin travma yerindeki dağılımına bağlı olarak fraktürün özelliği değişir.<sup>[3]</sup> Ön, orta ya da arka kafa tabanının fraktürleri farklı klinik tablolarla karşımıza çıkar. Kafa tabanı kırıkları, sıklıkla kafa tabanında bulunan foramenlerden geçer ve direkt ya da gerilme dolayısıyla kranial sinirlerde hasara yol açar.

### Olgu Sunumu

On yedi yaşında erkek hasta sol gözünde görememe ve sağ göz kapağını kapatamama şikâyeti ile kliniğimize başvurdu. Bir ay önce sağ temporal bölgeden kamyon ile duvar arasın-

da ezilme öyküsü vardı. Bir hafta dış merkezde kafa travması nedeniyle yoğun bakımda medikal tedavi gören olgunun takip bilgilerine ulaşılamadı. Kliniğimizde yapılan muayenesinde periferik fasiyal paralizisiye bağlı sağ gözünü tam olarak kapatamıyordu. Görme keskinliği sağ gözde tamdı, sol gözde ışık hissi negatifti. Primer pozisyonda gözler ortoforikti. Sağ gözde dışa bakış tamamen kısıtlı, diğer yönlere serbestti, sol göz hareketleri normaldi (Şekil 1).

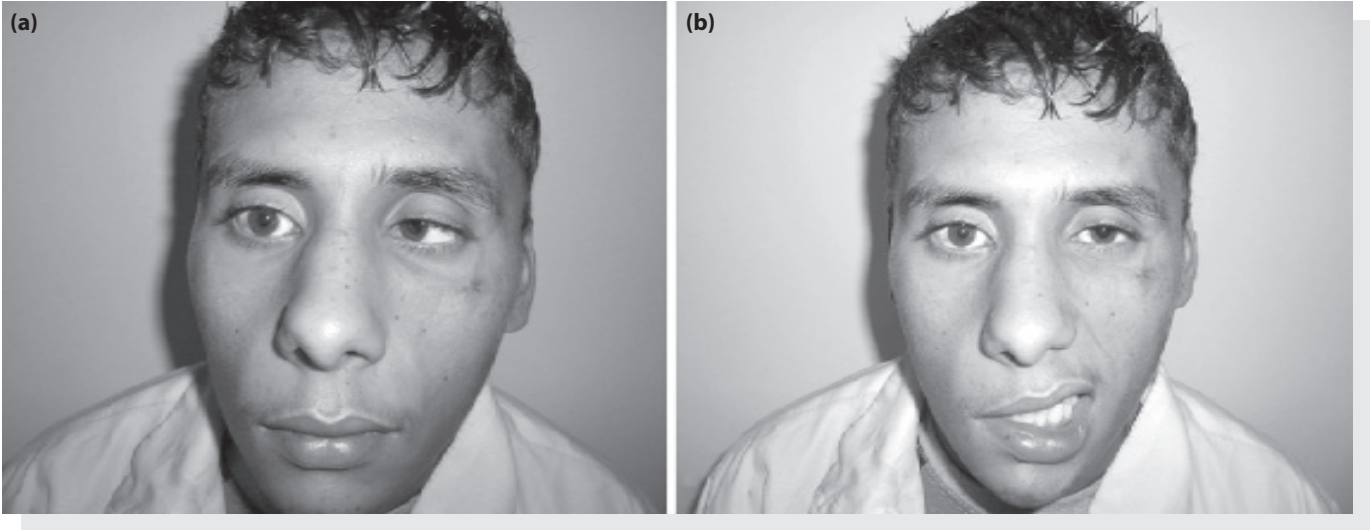
Sağda direkt indirekt ışık refleksi normal, solda ise relatif afferent pupil defekti mevcuttu. Biyomikroskopik muayenede sağda punktiyel boyanma mevcuttu, sol göz doğaldı. Göz tansiyonları sağda 14, solda 12 mmHg idi. Göz dibi muayenesinde sağ göz doğalken sol gözde optik disk hafif soluktu.

**Geliş tarihi** (Submitted): 05.12.2012 **Kabul tarihi** (Accepted): 17.01.2013 **Online baskı** (Published online): 18.07.2013

**İletişim** (Correspondence): Dr. Nilüfer İlhan. Mustafa Kemal Üniversitesi Tıp Fakültesi, Göz Hastalıkları Anabilim Dalı, Antakya, Hatay, Turkey.

**e-posta** (e-mail): niluferilhan@gmail.com





**Şekil 1.** (a) Sağ gözde abduzens paralizisi nedeniyle dışa bakış kısıtlılığı, (b) sağ tarafta periferik fasiyal paralizisi.

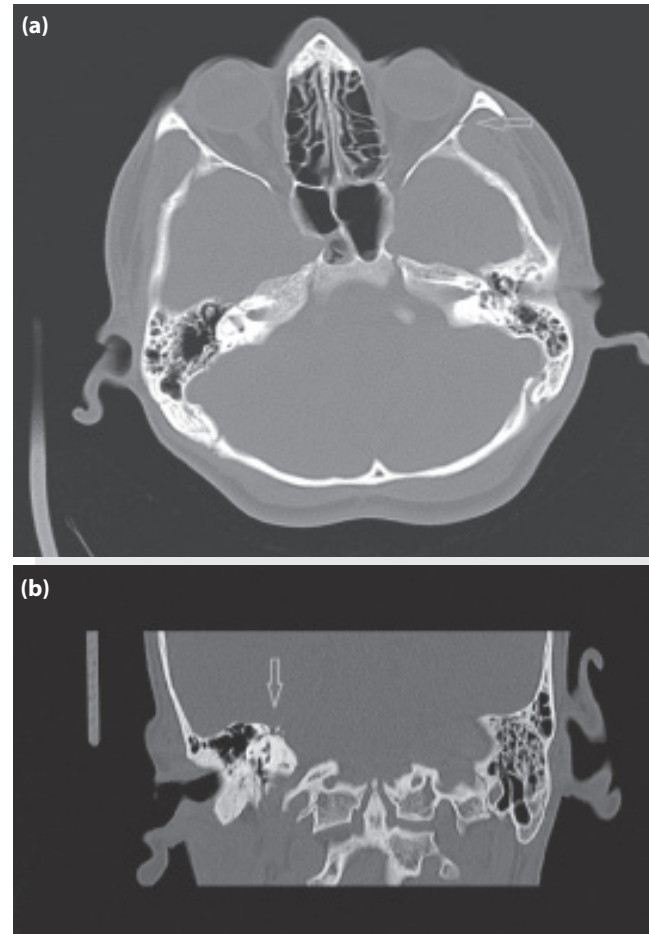
Kaza sonrası sağ kulakta işitme problemi olan hastanın kulak burun boğaz konsültasyonu sonucunda grade 4 periferik fasiyal paralizisi ve iletim tipi işitme kaybı saptandı. Çekilen kraniyal BT'de sol orbita lateral duvarında, sol zigomatik arkta ve sağ sfenoid kemik büyük kanadından temporal kemik petröz apeksine uzanan lineer, yer yer deplase çoklu fraktür hatları izlendi (Şekil 2). Olguda travmaya bağlı sağ abduzens ve sağ fasiyal sinir felci ve sol travmatik optik nöropati (TON) saptandı. Fasiyal sinir felci ve işitme kaybı nedeniyle eksploratif cerrahi önerilen hastanın cerrahi kabul etmemesi üzerine olgu suni gözyaşı tedavisi ile kontrole çağırıldı. Üçüncü ay kontrolünde olgunun muayene bulgularında değişiklik saptanmadı. Hastadan bilgilendirilmiş olur alındı.

## Tartışma

Kafatası fraktürleri kapalı kafa travmalarında %20 oranında görülür. Fraktür travma şiddetinin göstergesidir. Kafa tabanı kırıkları sonucu kraniyal sinirler ve majör vasküler yapıların hasarı, BOS fistülleri söz konusu olabilir. Kafa travmalı hastaların yaklaşık %5 ile %10'unda kraniyal sinir yaralanmaları gözlenir.<sup>[4]</sup> Ön kafa tabanı kırıkları sıklıkla paranasal sinüsleri ilgilendirirken, orta ve arka kafa tabanı kırıkları petröz kemiği içerir.<sup>[5]</sup> Petröz kemik kırıklarında hemotimpanium, otore, işitme azalması, periferik fasiyal paralizisi, çift görme görülebilir. Glarner ve ark.<sup>[6]</sup> petröz kemik kırıklı 127 pedyatrik olgunun %69'unda işitme kaybı, %11'inde fasiyal, %1.4'ünde abduzens sinir felci saptamışlardır. Diğer nörolojik komplikasyonlar trigeminal disfonksiyon ve Horner sendromudur.<sup>[7,8]</sup> Kırık hattının karotid kanala ilerlemesiyle ölümcül seyirli internal karotid arter yaralanması gelişebilir.<sup>[9]</sup>

Abduzens siniri kafa içinde uzun seyiri ile kafa travmalarında en sık hasara uğrayan kraniyal sinirdir. Spontan iyileşme oranı %12-54 arasında değişmekle birlikte Botulinum toksini

ve kas cerrahisi tedavi seçeneklerindedir.<sup>[10]</sup> Bu olguda sol gözde tam görme kaybı olması nedeniyle çift görme şikâyeti yoktu, bu nedenle cerrahi düşünülmedi.



**Şekil 2.** (a) Aksiyel bilgisayarlı tomografi kesitinde sol orbita lateral duvarında fraktür (okla gösterildi), (b) koronal kesitte sağ petröz apekte parçalı fraktüre ait kemik fragmanları (okla gösterildi).

Fasiyal sinir kafa travmalarında en sık etkilenen ikinci kranial sinirdir. Paralizi parsiyel ya da gecikmiş ise ve zaman içerisinde giderek kötüleşmiyor ise, kendiliğinden ya da steroid kullanımı ile tam iyileşme sağlanır. Bu olgularda cerrahi dekompresyon gerekmez. Hızlı gelişen ve tam fasiyal sinir zedelenmeleri konservatif tedavi ile düzelmezler. Bu olgular için eksplorasyon ve dekompresyon cerrahisi fayda sağlayabilir.<sup>[4]</sup> Olguda fasiyal paralizinin ne zaman geliştiği tam olarak bilinmiyordu, fakat grade 4 fasiyal paralizi olması nedeniyle eksploratif cerrahi önerildi ancak olgunun rızası olmadığı için yapılmadı.

TON kranial-fasiyal kırıklarda %10 oranında görülür.<sup>[11]</sup> Direkt tip optik sinir kesisi ile, indirekt tip ise travmanın şiddetinin optik sinire yansımaları ile gelişir. Direkt tip ve başlangıçta persepsiyonun olmaması kötü prognoz ile ilişkilidir. TON tedavisinde yüksek doz steroid, orbita dekompresyonu ya da konservatif tedavinin birbirine üstünlüğü açısından görüş birliği yoktur.<sup>[12]</sup> The International Optic Nerve Trauma Study çalışmasında yüksek doz steroid tedavisi ile orbita dekompresyon cerrahisi arasında ve bir başka çalışmada yüksek doz steroid tedavisi ve plasebo arasında görsel sonuç açısından istatistiksel olarak fark saptanmamıştır.<sup>[13,14]</sup> Olgunun travmadan bir ay sonra başvurusu ve total görme kaybı olması nedeniyle TON açısından konservatif tedavi yoluna gidildi.

Temporal kemik fraktürleri hemotimpanium, otore, kranial sinir felçlerinin yanı sıra mortalitenin yüksek olduğu intrakranial vasküler yaralanmalar ile komplike olabilir. Özellikle petröz kemik fraktürlerinde non-petröz kemik fraktürlerine göre daha sık intrakranial hemoraji görülebilmektedir.<sup>[15]</sup> Dura ve araknoid arası venlerde yırtılma sonucu en sık subdural hematomlar izlenir.<sup>[16]</sup> Acilde temporal kemik fraktürlü olgular bu açıdan da değerlendirilmeli, gerektiğinde kontrol bilgisayarlı tomografi ile komplikasyonlar irdelenmelidir.

Burada literatürde sık rastlanmayan kafa travmasına bağlı sağ abduzens, sağ fasiyal ve sol optik sinir paralizili bir olgu sunuldu. Çoklu kranial fraktürlü olgularda mortalite ve sekel oranları yüksektir. Bu olgular komplikasyonlar açısından dikkatlice irdelenmeli, hangi tedavinin ne zaman uygulanacağına karar verilmelidir. Yaralanma mekanizması ve tipinin iyi belirlenmesi ve ortaya çıkan lezyonlara yönelik tedavi yöntemlerinin uygulanmasıyla mortalite ve morbiditede azalma hedeflenmelidir.

### Çıkar Çatışması

Yazar(lar) çıkar çatışması olmadığını bildirmişlerdir.

## Kaynaklar

1. Tseng WC, Shih HM, Su YC, Chen HW, Hsiao KY, Chen IC. The association between skull bone fractures and outcomes in patients with severe traumatic brain injury. *J Trauma* 2011;71:1611-4. [\[CrossRef\]](#)
2. Fabbri A, Servadei F, Marchesini G, Stein SC, Vandelli A. Early predictors of unfavourable outcome in subjects with moderate head injury in the emergency department. *J Neurol Neurosurg Psychiatry* 2008;79:567-73. [\[CrossRef\]](#)
3. Şahin S, Doğan Ş, Aksoy K. Çocukluk çağı kafa travmaları. *Uludağ Journal of Medicine* 2002;28:45-51.
4. Bek Ş, Taşdemiroğlu E. Kafa tabanı kırıklarında sınıflandırma ve yaklaşım (I. Bölüm). *Türk Nöroşirurji Dergisi* 2002;12:189-202.
5. Samii M, Tatagiba M. Skull base trauma: diagnosis and management. *Neurol Res* 2002;24:147-56. [\[CrossRef\]](#)
6. Glarner H, Meuli M, Hof E, Gallati V, Nadal D, Fisch U, et al. Management of petrous bone fractures in children: analysis of 127 cases. *J Trauma* 1994;36:198-201. [\[CrossRef\]](#)
7. Antoniadis K, Karakasis D, Taskos N. Abducent nerve palsy following transverse fracture of the middle cranial fossa. *J Craniomaxillofac Surg* 1993;21:172-5. [\[CrossRef\]](#)
8. Worthington JP, Snape L. Horner's syndrome secondary to a basilar skull fracture after maxillofacial trauma. *J Oral Maxillofac Surg* 1998;56:996-1000. [\[CrossRef\]](#)
9. Resnick DK, Subach BR, Marion DW. The significance of carotid canal involvement in basilar cranial fracture. *Neurosurgery* 1997;40:1177-81. [\[CrossRef\]](#)
10. Holmes JM, Droste PJ, Beck RW. The natural history of acute traumatic sixth nerve palsy or paresis. *J AAPOS* 1998;2:265-8.
11. Steinsapir KD, Goldberg RA. Traumatic optic neuropathy: a critical update. *Compr Ophthalmol Update* 2005;6:11-21.
12. McClenaghan FC, Ezra DG, Holmes SB. Mechanisms and management of vision loss following orbital and facial trauma. *Curr Opin Ophthalmol* 2011;22:426-31. [\[CrossRef\]](#)
13. Levin LA, Beck RW, Joseph MP, Seiff S, Kraker R. The treatment of traumatic optic neuropathy: the International Optic Nerve Trauma Study. *Ophthalmology* 1999;106:1268-77. [\[CrossRef\]](#)
14. Yu-Wai-Man P, Griffiths PG. Steroids for traumatic optic neuropathy. *Cochrane Database Syst Rev* 2011;19:CD006032.
15. Ash'ari ZA, Ahmad R, Rahman J, Yusof RA, Kamarudin N. Patterns of intracranial hemorrhage in petrous temporal bone fracture. *Auris Nasus Larynx* 2012;39:151-5. [\[CrossRef\]](#)
16. Alvi A, Bereliani A. Acute intracranial complications of temporal bone trauma. *Otolaryngol Head Neck Surg* 1998;119:609-13. [\[CrossRef\]](#)